Aus dem Röntgeninstitut der Universität Zürich
(Leiter: Prof. Dr. H. R. Schinz)

Das Pyelogramm bei Nierentumoren

Betrachtungen zur Röntgendiagnose

Mit 14 Abbildungen

Inaugural-Dissertation
zur
Erlangung der Doktorwürde
der
Medizinischen Fakultät der Universität Zürich

vorgelegt von

Andreas Burgener
von Visp

Genehmigt auf Antrag von Prof. Dr. H. R. Schinz

ZÜRICH 1936

GEORG THIEME / VERLAG / LEIPZIG

R. UNIV.
BIBLIOTHEEK
LEIDEN

Diese Arbeit erschien in Heft 2 (Jahrg. 1937) der „Röntgenpraxis“ (Diagnostik, Röntgen-, Radium-, Lichttherapie). Beihefte zu „Fortschritte auf dem Gebiete der Röntgenstrahlen“. Organ der Deutschen Röntgengesellschaft. Verlag von Georg Thieme, Leipzig

Das
Pyelogramm bei Nierentumoren

Betrachtungen zur Röntgendiagnose

Von

Andreas Burgener

Mit 14 Abbildungen

I. Einleitung

Zur Diagnosenstellung eines Tumors der Niere ist das Pyelogramm von ausschlaggebender Bedeutung. Es ermöglicht bei unklaren Fällen von Hämaturie und Schmerzen in der Nierengegend die relative Frühdiagnose eines Tumors der Niere einerseits, bei einem palpablen Tumor der Nierengegend die Differentialdiagnose gegenüber einem extrarenalen, retroperitonealen, evtl. auch intraabdominalen Tumor andererseits. „Gewiß sind wir auch mittels der röntgenologischen Darstellung des Nierenbeckens noch nicht in allen Fällen in der Lage, den Nierentumor zu diagnostizieren" (Boshamer), und es müssen nach wie vor alle klinischen Untersuchungsmethoden zur Differentialdiagnose hinzugezogen werden. Auf die Klinik der Nierentumoren werde ich nur so weit eingehen, als dies zum Verständnis der Pyelogramme unumgänglich notwendig ist, und verweise diesbezüglich auf eine später erscheinende Arbeit aus der Chirurgischen Universitätsklinik Zürich. In der nachfolgenden Arbeit habe ich 20 Fälle von Nierentumoren der chirurgischen Klinik und des Röntgeninstitutes vom Jahre 1923—1935 zusammengestellt und dabei nur die zum größten Teil operativ sichergestellten Fälle berücksichtigt, bei denen ein Vergleich des Operationspräparates mit dem Pyelogramm möglich war. Dazu kommt ein Fall einer sehr lehrreichen Fehldiagnose an Hand des Pyelogramms. Die von uns konstatierten Veränderungen des Pyelogramms bei Tumoren decken sich weitgehend mit den im Schrifttum beschriebenen Pyelogrammveränderungen.

II. Das Pyelogramm bei malignen Tumoren der Niere

Die Differentialdiagnose der malignen Tumoren der Niere (Hypernephrome nach Grawitz, maligne Nephrome, Sarkome und Karzinome) läßt sich aus dem Pyelogramm nicht stellen.

Braasch und Carman stellen folgende Veränderungen auf:

Elongation of one or more calices, or of the true pelvis; shortening of the calices; encroachment on the pelvis lumen causing flattering of the pelvis contour, narroving of individual calices or obliteration of one or more calices, or obliteration of the true pelvis; broadening of the calices; Pyelectasis; displacement of the pelvis; deformity of the ureteropelvis juncture.

Ziegler stellt folgende Veränderungen auf:

Verlagerung des Nierenbeckens; Füllungsdefekt (partiell oder total); Erweiterung des Nierenbeckens und der Kelche; Verlängerung der Nierenkelche; Verkürzung und Verstümmelung von Kelchen; unscharfe und unregelmäßige Konturen; Verlagerung einzelner Kelche; Verlagerung des oberen Ureterenabschnittes.

Einar Ljunggren beschreibt folgende Veränderungen des Nierenbeckens:

Verlagerung und Achsendrehung des Nierenbeckens; Deformierung des Nierenbeckens; Kompression des Nierenbeckens; Veränderungen an den Kelchen: Füllungsdefekt auf dem Pyelogramm durch Hineinwachsen des Tumors in die Kelche, Verlagerung der Kelche, Verlängerung der Kelche, Kompression der verlängerten und verlagerten Kelche; Verdrängung und Kompression des Harnleiters; erhöhte Distanz zwischen der Kontur des Beckens und der äußeren Kontur des Nierenschattens.

Boshamer beschreibt folgende Veränderungen:

Verdrängung und Ausschaltung ganzer Nierenbeckenabschnitte durch die Geschwulst; Aussparung im Nierenbecken durch einwuchernde Gewebszapfen; Ausziehen der Nierenkelche und Lageveränderungen.

Bei der Durchsicht unserer Fälle ist es mir aufgefallen, daß der Begutachter der Pyelogramme über Lokalisation, Größe und Ausdehnung der Tumoren nähere Angaben machen konnte. Das Operationspräparat bestätigte meistens die Beschreibung des Tumors nach dem Pyelogramm. Auf die Möglichkeit der näheren Typisierung der Tumoren in dieser Beziehung finden sich in dem mir zugänglichen Schrifttum nur wenige Hinweise. Es lassen sich dabei zwei Haupttypen spezifizieren: Tumoren mit lokalem Wachstum und Tumoren mit diffusem Wachstum.

1. Tumoren mit lokalem Wachstum

Die Tumoren lassen sich am oberen oder unteren Nierenpol lokalisieren, oder sie gehen von der Nierenmitte aus, wobei die Tumoren des unteren Poles bei weitem die häufigsten sind. Dazu ist zu bemerken, daß die Tumoren des oberen Poles auch bei größerer Ausdehnung keinen Palpationsbefund ergeben, während sich oft schon kleinere Tumoren des unteren Poles tasten lassen. Auf dem Pyelogramm sind Veränderungen der benachbarten Kelche sichtbar: Verlagerung und Elongation, Dilatation oder Kompression, Füllungsdefekte durch Hineinwachsen des Tumors in die Kelche (Verkürzung und Verstümmelung, unscharfe und unregelmäßige Konturen), Erweiterung der peripheren Abschnitte der kleinen Kelche. Dazu kommt die Zunahme der Parenchymbreite über 4 cm im Bereiche des Tumors. Hat der Tumor bereits eine größere Ausdehnung, kann es auch zu Veränderungen des Nierenbeckens wie bei diffusen Tumoren kommen, so daß sich alle Übergänge finden. Bei Tumoren des unteren Nierenpols ist das Nierenbecken häufig nach oben verschoben, sogar dann, wenn es durch die Schwere des Tumors um die ventrodorsale Achse gedreht ist, und hängt wie eine „geknickte Lilie" (Haslinger).

Fall 1. Hypernephrom des linken unteren Nierenpols. O. H., 1927. Rö.-Sig. 23914. 46jähr. Fuhrknecht. Hämaturie, Schmerzen in der linken Bauchseite, linksseitiger Tumor.

Pyelogramm: Linkes Nierenbecken auf Höhe des 12. Brustwirbels, also nach oben verschoben. Die unteren Kelche verkürzt und verstümmelt, unscharf konturiert. Die Parenchymbreite des oberen Pols ist 2 cm, des unteren Pols 11 cm (Abb. 1).

Das Operationspräparat mißt 11×14×7,5 cm. Der gesamte untere Pol der Niere besteht aus einer Tumormasse 13×6,5 cm, während der gesunde obere Pol, vollständig von der Kapsel überdeckt, eine glatte Oberfläche aufweist. Der tumorförmige Anteil ist grobhöckerig, teilweise vom Fettgewebe, teilweise von einer dünnen Bindegewebsschicht umgeben, an welcher stellenweise die Tumorknoten durchschimmern. Histologische Diagnose: Hypernephrom.

Fall 2. Hypernephroides Karzinom der linken Nierenmitte. G. K., 1931. Rö.-Sig. 51053. 59jähr. Milchhändler. Bauchschmerzen, Hämaturie, kein palpabler Tumor.

Pyelogramm: Das linke Nierenbecken ist grob deformiert und in kraniokaudaler Richtung elongiert. Der obere und untere Kelch wird von der Lateralseite her eingedellt. Die kleinen Kelche in der unteren Nierenhälfte sind medialwärts verschoben. Der große mittlere Kelch ist hochgradig elongiert. Nierenkonturen nicht deutlich sichtbar. Der lumbale Anteil des Ureters medialwärts verschoben (Abb. 2).

Operationspräparat: Doppelfaustgroße linke Niere, 11,5×8,8 cm groß. Auf Sektionsschnitt faustgroßer solider Tumor des mittleren Anteils der Niere, kranial und kaudal ein 1,5 cm breiter Saum von normalem Nierengewebe. Der Tumor ist vorwiegend buttergelb, weich, durch zahlreiche fibröse Bänder gefeldert. Im Bereiche des Tumors ausgedehnte Blutungen. Der Tumor ist gegen die Umgebung größtenteils durch eine 1 mm dicke fibröse Kapsel abgegrenzt. Gegen den oberen Pol ist die Kapsel jedoch durchbrochen. Histologische Diagnose: Hypernephroides Karzinom der linken Niere.

Fall 3. Hypernephrom der linken Niere im unteren Pol. L. U., 1933. Rö.-Sig. 64043. 49jähr. Reisender. Hämaturie aus voller Gesundheit. Unterer Nierenpol zu palpieren.

Pyelogramm: Linkes Nierenbecken auf der Höhe des 1. Lendenwirbels, hängt wie eine „geknickte Lilie" (siehe Abb. 9). Es wird von unten her komprimiert und zeigt hier unscharfe Konturen. Gleichzeitig wird es kranialwärts disloziert. Das Nierenbecken ist nicht erweitert. Parenchymbreite im oberen und mittleren Abschnitt 2—3 cm, im unteren 6—7 cm. Die Kelche zeigen keine wesentlichen Veränderungen.

Operationspräparat: Aus der Niere heraus quillt im unteren Pol ein über faustgroßer, ungefähr 12×8×8 cm messender Tumor von groblappigem Bau. Die einzelnen Lappen sind 2—3 cm groß. An einer Stelle ist der Tumor in Form eines polypösen Gebildes in das Nierenbecken durchgebrochen. Dieses papilläre Gebilde ist oberflächlich mit Fibrin bedeckt und blutig durchsetzt. Der Nierenbeckenrest ist nicht erweitert, im Tumorpol deformiert, am anderen Pol nicht deformiert. Histologische Diagnose: Hypernephrom.

Fall 4. Hypernephroides Carzinom der linken Niere im unteren Pol. P. K., 1931. Rö.-Sig. 47681. 40jähr. Kaufmann. Seit 8 Jahren Sodbrennen, Druckgefühl in der Magengegend, Brechreiz. Vor 7 Monaten zum erstenmal Hämaturie, welche sich öfter wiederholt. Tumor links.

Pyelogramm: Linkes Nierenbecken auf der Höhe des 2. Lendenwirbels nach medial verlagert. Es ist nur in Form einer kolbigen Auftreibung des Ureterendes, die zentral einen Füllungsdefekt hat, dargestellt. Der oberste Teil

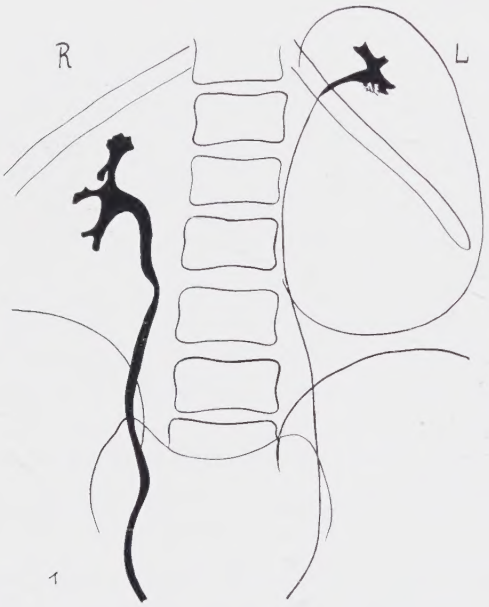

Abb. 1. Hypernephrom am unteren Pol der linken Niere. 46jähr. Mann.

Abb. 2. Hypernephroides Karzinom des mittleren Teiles der linken Niere. 59jähr. Mann.

des Ureters ist nach medial verschoben. Kelche nicht dargestellt. Der Nierenschatten reicht nach unten bis zum unteren Rand des 5. Lendenwirbels. Nierenbreite 19 cm, wovon 14 cm auf die untere Hälfte der Niere entfallen (Abb. 3).

Operationspräparat: Der obere Pol sowie der mittlere Anteil der Niere sind gut erhalten. Vom unteren Pol geht eine gut kindskopfgroße Geschwulst aus, welche die angrenzenden Nierenpartien infiltriert. Der Tumor ist nur stellenweise, besonders am oberen Tumorpol, von einer etwa 4 mm dicken Kapsel bedeckt. Der untere Pol ist ausgedehnt hämorrhagisch infiltriert, die Kapsel stellenweise abgerissen und flottierend. Histologische Diagnose: Hypernephroides Karzinom.

Fall 5. Hypernephroides Karzinom des rechten unteren Nierenpols. J. R., 1930. Rö.-Sig. 42800. 54jähr. Ausläufer. Schmerzen in der rechten Flanke. Zunehmende Müdigkeit. Gewichtsverlust 11 kg. Hämaturie. Tumor rechts.

Pyelogramm: Rechtes Nierenbecken auf Höhe der 2. Lendenzwischenbandscheibe. Es ist mäßig erweitert und hängt wie eine „geknickte Lilie". Der mittlere Kelch ist elongiert, der untere ist nach oben disloziert. Parenchymbreite des unteren Nierenpols 5 cm, die des oberen 3 cm. Nierenlänge 11 cm, Nierenbreite 6 cm.

Operationspräparat: Nierenlänge 12 cm, Nierenbreite 7 cm. Am unteren Nierenpol kleinfaustgroßer rundlicher Tumor. Der Tumor wird durch eine Kapsel gegen das Nierenparenchym abgegrenzt. Oberer Nierenpol normal. Das Nierenbecken im Bereiche des oberen Nierenpols ist normal konfiguriert. Die Kelche des unteren Pols sind auf dem Sektionsschnitt nicht zu sehen. Histologische Diagnose: Hypernephroides Karzinom.

In den 5 oben erwähnten Fällen konnte der Tumor aus dem Pyelogramm richtig lokalisiert werden. Diese Pyelogramme sind oft sehr schwer zu deuten, da selbst große Tumoren nur sehr geringe Veränderungen verursachen (Fall 3). Dabei muß man bei der Beurteilung dieser Pyelogramme äußerst vorsichtig sein in Anbetracht der Mannigfaltigkeit der normalanatomischen Variationen der Form des Nierenbeckens. Hier ein Beispiel:

Fall 6. Fehldiagnose eines Nierentumors nach dem Pyelogramm. H. Sp., 1932. Rö.-Sig. 56888. 44jähr. Telephonmonteur. Der Patient hatte eine haselnußgroße Geschwulst in der linken Leiste. Die histologische Untersuchung der exstirpierten Drüse ergab eine Lymphdrüsentuberkulose mit Metastasen eines Karzinoms, „wahrscheinlich ausgehend von einer Metastase einer endokrinen Drüse (Schilddrüse, Nebenniere)". Seit 6 Monaten hatte der Patient gelegentlich Schmerzen im Kreuz, etwas stärker links.

Nie Miktionsbeschwerden, nie Hämaturie. Ein Tumor läßt sich nirgends nachweisen. Die Zystoskopie ergibt eine normale Blase. Aus beiden Seiten entleert sich Harn in kräftigem Strahle. Tiefblau rechts nach $3^1/_4$ Minuten, links nach 4 Minuten.

Pyelogramm: Rechts normales Pyelogramm. Links: Nierenbecken in Höhe des 2. Lendenwirbels. Nierenbecken und Kelche nicht erweitert. Die kleinen Kelche des mittleren Abschnittes der Niere sind bogenförmig auseinandergedrängt und gleichzeitig mäßig komprimiert. Die übrigen Nierenkelche sind intakt. Nierenbreite

Abb. 3. Hypernephroides Karzinom des unteren Pols der linken Niere. 40jähr. Mann.

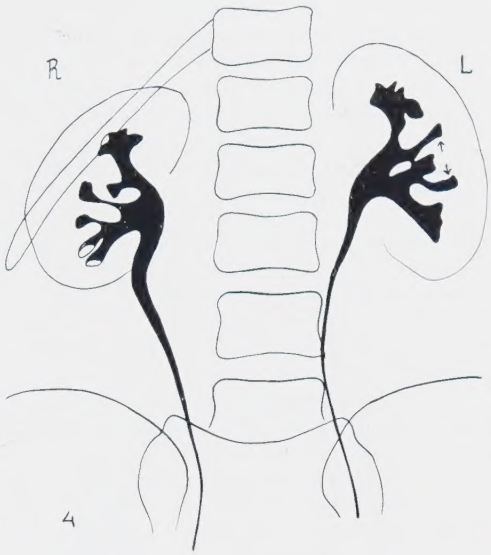

Abb. 4. Fehldiagnose eines Tumors der linken Niere (Pfeile). Normale Nieren! 44jähr. Mann.

6,5 cm, Nierenlänge 15 cm. Parenchymbreite 1,5—2 cm. Ureter o. B. Mäßige Hypertrophie der linken Niere und Verdacht auf einen kleinapfelgroßen Tumor im Parenchym des mittleren Abschnittes der Niere (Abb. 4). Nephrektomie wegen malignem Nierentumor.

Operationspräparat: $14 \times 8 \times 5$ cm messende Niere von normaler Form. Über der Mitte der Konvexität eine flachbuckelige Vorwölbung, Kapsel gut abziehbar. Auf dem Sektionsschnitt findet sich der erwartete Tumor nicht. Entsprechend der Vorwölbung an der Oberfläche normales Parenchym. Die Vorwölbung ist demnach nur durch eine leichte fötale Lappung mit Ausbildung eines stärkeren Renkulus bedingt. Auch in zahlreichen weiteren Schnitten kein Tumor nachweisbar.

Es handelt sich also um eine Fehldiagnose aus dem Pyelogramm, wobei der histologische Befund auf eine falsche Spur geführt hat und dabei das vollständige Fehlen der klinischen Tumorsymptome nicht berücksichtigt wurde.

2. Tumoren mit diffusem Wachstum

Die Pyelogramme sind meistens leichter zu beurteilen, weil sich Veränderungen im ganzen System finden. An den Kelchen, und zwar meistens an allen, sind dieselben Veränderungen wie bei lokalen Tumoren zu finden. Dazu kommt Verlagerung und Achsendrehung des Nierenbeckens, Deformierung und Kompression des Nierenbeckens mit partiellem oder totalem Füllungsdefekt,

Verdrängung, Verlagerung und Kompression des Harnleiters. Eine Elongation des ganzen Systems gestattet oft die Diagnose auf den ersten Blick (Fall 8). Zunahme der Parenchymbreite im ganzen Bereich der Niere spricht bei verändertem Pyelogramm für Nierentumor.

Eine beiderseitige Pyelographie schützt vor der verhängnisvollen Fehldiagnose mit einer kongenitalen Zystenniere, die stets beidseitig ist. Bei beidseitiger Pyelographie wird es auch nicht zur Nephrektomie einer Solitärniere kommen (ein Fall der Chirurgischen Universitätsklinik, der auswärts einseitig pyelographiert wurde und unter der durch die Operation bestätigten Diagnose Hypernephrom eingewiesen wurde).

Eigenes Material

Fall 7. Hypernephrom der linken Niere. F. L., 1923. Rö.-Sig. 4286. 67jähr. Schreiner. Seit einigen Wochen Bauchweh. Plötzlich heftige Schmerzen, Verdacht auf Ileus. Die Probelaparotomie ergibt einen großen linksseitigen Nierentumor, der medial bis zur Wirbelsäule geht und nach unten die Begrenzung des kleinen Beckens erreicht. „Der vorgefundene Tumor ist jedenfalls ein Hypernephrom." In der Folgezeit die erste an der hiesigen Klinik ausgeführte Pyelographie bei einem Nierentumor.

Pyelogramm: Rechts: normales Pyelogramm. Links: Der lumbale Anteil des Ureters ist korkzieherartig gewunden. Das Nierenbecken hat sich nicht gefüllt.

Fall 8. Carcinoma cylindrocellulare der linken Niere. H. G., 1926. Rö.-Sig. 18580. 37jähr. Landwirt. Schmerzen in der linken Flanke. Tumor.

Pyelogramm: Linkes Nierenbecken und oberer Anteil des Ureters stark lateral dislozíert und hochgradig komprimiert. Das Pyelogramm ist elongiert und zeigt eine Gesamtlänge von 16 cm. Obere und untere Kelche stark verlängert, dünn ausgezogen, unscharf und unregelmäßig konturiert. Die mittleren Kelche sind nicht dargestellt (Abb. 5).

Operationspräparat: Gewicht 1500 g. Masse $18 \times 11 \times 8$ cm. Die Niere zeigt an mehreren Stellen flache pflaumengroße Vorwölbungen. Der Tumor hat derbe Konsistenz. Auf der Schnittfläche sieht man an der einen Längsseite des Tumors eine dunkelrote, hämorrhagisch durchsetzte, vermutlich nekrotische Zone. An beiden Seiten des Tumors läßt sich bis auf eine Breite von 0,5 cm Nierengewebe mit Mark und Rinde feststellen. Im Zentrum und an den übrigen Partien sieht man nirgends Nierengewebe. Histologische Diagnose: Carcinoma cylindrocellulare.

Fall 9. Hypernephrom der linken Niere. O. R., 1928. Rö.-Sig. 21197. 59jähr. Standabnehmer. Hämaturie. Schmerzen in der linken Flankengegend. Tumor.

Pyelogramm: Das linke Nierenbecken hat sich nicht gefüllt. Unterer Pol der linken Niere auf Höhe der Darmbeinschaufel. Nierenbreite 10 cm, Länge 14 cm.

Die auswärts ausgeführte Operation ergab ein kindskopfgroßes Hypernephrom.

Fall 10. Hypernephrom der linken Niere. P. F., 1929. Rö.-Sig. 53545. 56jähr. Hausfrau. Mächtiger linksseitiger Tumor, der keine Beschwerden macht.

Pyelogramm: Das linke Nierenbecken ist nicht gefüllt. Der linke Ureter ist sehr stark nach rechts herübergedrängt. In der Nierengegend ein großer homogener Tumorschatten.

Operationspräparat: Kindskopfgroßer grobhöckeriger Tumor, an dessen Vorderfläche deutlich in engem Kontakt mit dem gesamten Tumor die linke Niere zu erkennen ist. Auf Schnitt ist das Nierenparenchym verschmälert, die Kelche ausgezogen, das Nierenbecken erweitert. Der Tumor geht fließend in das Nierenparenchym über. Histologische Diagnose: Hypernephrom.

Fall 11. Hypernephrom der linken Nebenniere mit Metastasen. J. E., 1930. Rö.-Sig. 40418. 25jähr. Konditor. Abmagerung, Hämaturie, Tumor in der linken Nierengegend. Metastasen unter dem linken Sternokleidomastoideus.

Pyelogramm: Ein Pyelogramm der linken Niere ist nicht zustande gekommen. An Stelle des Nierenbeckens findet sich eine bogenförmige Aussparung. Der untere Pol der Niere liegt auf der Höhe des 4. Lendenwirbels. Die Nierenbreite beträgt 8 cm, die Nierenlänge 13 cm (Abb. 6).

Die Sektion ergab ein malignes Hypernephrom der linken Nebenniere mit ausgedehnten Metastasen in der linken Niere, in der Leber, in der Lunge und in den paraaortalen Lymphdrüsen. Einbruch des Tumorgewebes in das linke Nierenbecken. Histologische Diagnose: Hypernephrom.

Fall 12. Hypernephroides Karzinom der linken Niere. M. T., 1932. Rö.-Sig. 57373. 61jähr. Hausfrau. Tumor der linken Nierengegend. Schmerzen.

Pyelogramm: Linkes Nierenbecken auf Höhe des 2. Lendenwirbels, mäßig erweitert und elongiert. Die großen und kleinen Kelche sind hochgradig erweitert. Die großen Kelche sind außerdem elongiert. Die Größe des ganzen Beckens beträgt fast das Doppelte eines normalen Beckens. Der adrenale Teil des Ureters ist medialwärts dislozíert. Die Einmündungsstelle des Ureters in das Becken ist komprimiert. Nierenbreite 8—9 cm, Länge 16 cm. Parenchymbreite an der oberen Nierenhälfte 1 cm, an der unteren Nierenhälfte 2 cm (Abb. 7).

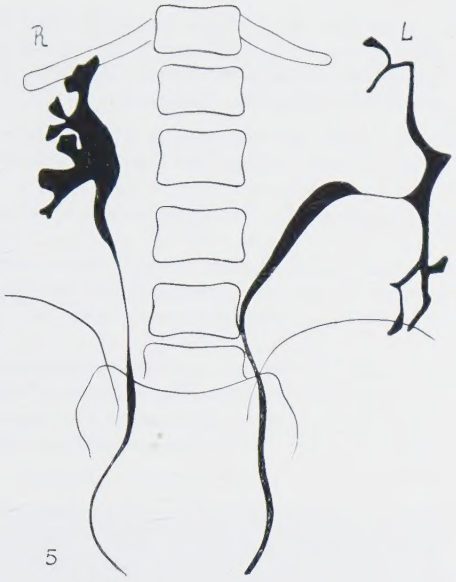

Abb. 5

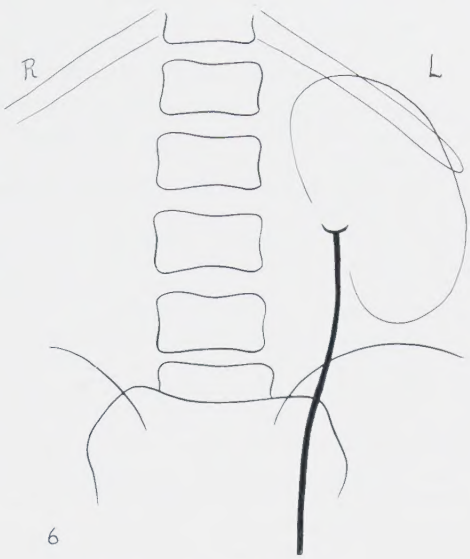

Abb. 6

Abb. 5. Carcinoma cylindrocellulare. Diffuser Tumor der linken Niere. 37jähr. Mann.
Abb. 6. Hypernephrom der linken Nebenniere mit ausgedehnten Metastasen in der linken Niere. 25jähr. Mann.

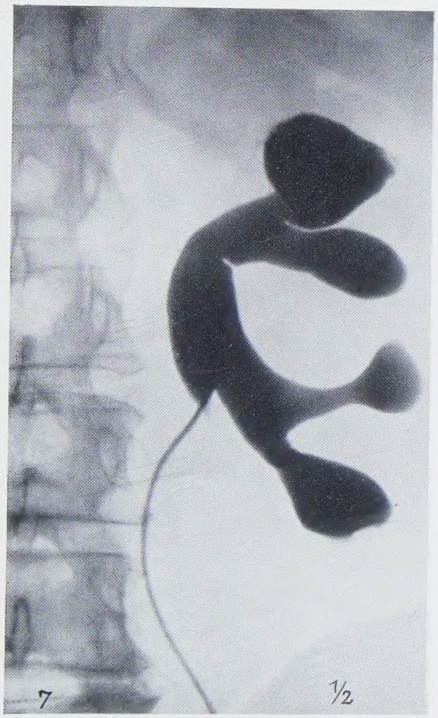

Abb. 7

Abb. 8

Abb. 7. Hypernephroides Karzinom. Diffuser Tumor der linken Niere. 61jähr. Frau.
Abb. 8. Carcinoma solidum simplex. Diffuser Tumor der linken Niere. Hochgradige Ptose des Nierentumors. 47jähr. Frau.

Operationspräparat: Die oberen zwei Drittel der linken Niere sind fast völlig konsumiert durch einen fast zwei faustgroßen Tumor, der überall die Oberfläche erreicht. Nierenbecken komprimiert, mittlere Kelche verzerrt; ein direkter Einbruch in das Nierenbecken besteht aber nirgends. Vereinzelte kleine Blutsuffusionen der Nierenbeckenschleimhaut. Histologische Diagnose: Hypernephroides Karzinom.

Fall 13. Carcinoma solidum simplex der linken Niere. E. H., 1932. Rö.-Sig. 59549. 47jähr. Hausfrau. Großer linksseitiger Tumor, von dem die Patientin nichts weiß (sie ist schwerhörig und debil). Unbestimmte Bauchschmerzen.

Klinische Diagnose: Großer linksseitiger Abdominaltumor, wahrscheinlich retroperitoneal. Differentialdiagnose: Ovarialtumor.

Pyelogramm: Linkes Nierenbecken in Höhe des Sakroiliakalgelenks. Gesamtes Nierenbecken elongiert, hochgradig deformiert und mäßig erweitert. Nierenlänge schätzungsweise 25 cm, Nierenbreite 12 cm. Der Nierentumor füllt die ganze linke Bauchseite aus. Der adrenale Teil des Ureters ist medialwärts verschoben. Er ist in seinem oberen Anteil geschlängelt (Abb. 8).

Operationspräparat: Masse $30 \times 20 \times 6$ cm. Auf Schnitt besteht der Tumor aus bröckeligem gelbem Gewebe. Auf der einen Seite des Präparates und von den Tumormassen durch eine dünne Kapsel getrennt findet man die Niere. Die Niere ist von großen und kleinen Knoten aus weißlichem, ziemlich weichem Tumorgewebe durchsetzt. Das Tumorgewebe geht sehr unscharf in das Nierenparenchym über. Histologische Diagnose: Carcinoma solidum simplex der Niere.

Fall 14. Hypernephrom der linken Niere. A. O., 1933. Rö.-Sig. 67267. 60jähr. Landwirt. Hämaturie, Abmagerung, Tumor.

Pyelogramm: Das linke Nierenbecken ist spaltförmig. Verengung des großen unteren Kelches, der mittlere und obere Kelch ist vollständig verlegt. Der Hals des Ureters ist komprimiert. Die Nierenbreite beträgt 10,5 bis 11 cm, die Nierenlänge mindestens 16 cm.

Abb. 9

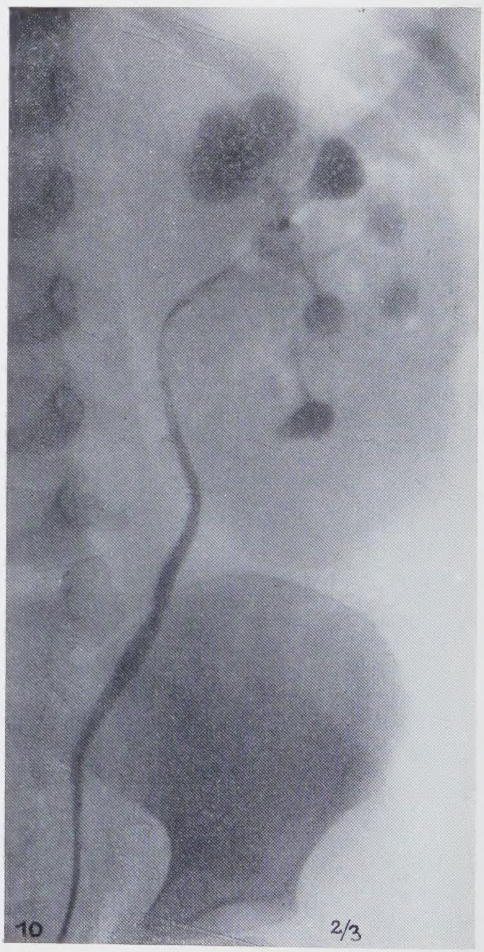

Abb. 10

Abb. 9. Hypernephrom der rechten Niere. Bild der „geknickten Lilie". Reflux an den lateralen Kelchen (R). 44jähr. Mann.

Abb. 10. Großer linksseitiger Nierentumor mit zahlreichen Knochenmetastasen. 3jähr. Mädchen.

Operationspräparat: Gewicht 1200 g. Beim Durchschneiden findet man nur noch einen etwa pflaumengroßen Parenchymrest im oberen und im unteren Pol des Hypernephroms, wobei das Nierenbecken an dieser Stelle etwas erweitert ist und ebenso am Abgang des Ureters. Sonst besteht der ganze Tumor von fast Kleinkindskopfgröße aus typischem Hypernephromgewebe. Histologische Diagnose: Hypernephrom.

Fall 15. Hypernephrom der rechten Niere. H. B., 1935. Rö.-Sig. 82545. 44jähr. Magaziner. Nachlassen der Körperkraft, Gewichtsabnahme, Schmerzen in der rechten Flanke, Hämaturie.

Pyelogramm: Rechtes Nierenbecken auf der Höhe des 2. Lendenwirbels, hängt wie eine „geknickte Lilie". Die Kelche sehen nach unten. Mäßige Dilatation des unteren Kelches. Füllungsdefekte und rundliche Impressionen an den mittleren Kelchen. Reflux an den lateral oberen Kelchen. Der obere Nierenpol liegt auf der Höhe des 1. Lendenwirbels. Die Parenchymbreite der oberen Nierenhälfte ist annähernd normal. Der Abstand des unteren Nierenpols von den unteren Kelchen beträgt etwa 11 cm. Die Nierenlänge beträgt 16, die Nierenbreite 11 cm. Der Ureter ist in seinem lumbalen Anteil medial verschoben (Abb. 9).

Operationspräparat: Gewicht 836 g. Masse $18 \times 12 \times 8$ cm. Auf Schnitt sind nur spärliche Reste normalen Parenchyms erkennbar. Die Rindenbreite beträgt nur wenige Millimeter. Der übrige Teil der Niere wird von einem gut mannsfaustgroßen Tumor eingenommen, der aus einem markig weichen, gelblichweißen, stellenweise erweichtem Gewebe besteht. Das Nierenbecken ist etwas erweitert, zeigt verdickte Schleimhaut. Histologische Diagnose: Hypernephrom.

Fall 16. Großer linksseitiger Nierentumor mit multiplen Knochenmetastasen bei einem 3jährigen Mädchen. R. B., 1929. Rö.-Sig. 40009. Vater, Mutter und 3 Geschwister gesund. In der Familie keine besonderen Erkrankungen.

Vor 3 Monaten wurde das rechte Bein geschwollen, dann auch der rechte Oberarm. Abdomen: vorgewölbt, Froschbauch. Abnorme Resistenz links oben. Rechte Nieren- und Blasengegend o. B. Der rechte Oberarm ist in toto verdickt.

Die Röntgenaufnahme ergibt eine Periostitis des rechten Oberschenkels und des rechten Oberarmes, die auf Metastasen eines malignen Tumors zurückzuführen ist.

Pyelogramm: Linkes Nierenbecken auf Höhe des 3. Lendenwirbels. Nierenkelche auffallend dünn und lang, Kelchenden ampullär erweitert. Linke Niere vergrößert. Der untere Pol steht auf der Höhe der Darmbeinschaufel. Nierenbreite 7 cm, Nierenlänge 11 cm. Das Parenchym der oberen Nierenhälfte beträgt 1—1,5 cm, das Parenchym der unteren Nierenhälfte durchschnittlich 2 cm (Abb. 10).

Das Kind wurde auf Wunsch der Eltern nach Hause entlassen. Status idem.

In den oben erwähnten Fällen waren die „Veränderungen auf dem Pyelogramm so charakteristisch, daß sie vom praktischen Standpunkt aus zur Stellung der Diagnose Nierentumor vollauf berechtigten" (Ljunggren). Dabei kam es allerdings zu einer Fehldiagnose, die sich bei kritischer Betrachtung des Pyelogramms vielleicht hätte vermeiden lassen, indem auf diesem Pyelogramm einzig eine Stellungsanomalie zweier Kelche ohne andere Veränderung zu finden ist (Fall 6).

III. Bemerkungen zu den durch Tumoren hervorgerufenen Pyelogrammveränderungen

1. Veränderungen an den Kelchen

Bei Tumoren mit lokalem Wachstum finden sich oft nur Veränderungen an den benachbarten Kelchen (Fall 1, 5). Verlagerung und Elongation: Die Verlagerung der Kelche kann unter Umständen zu einem sehr charakteristischen Bilde führen, besonders wenn es durch Tumorknoten zu bogenförmigen Impressionen kommt (Fall 2). Durch Verlagerung eines Kelches kann auf der einen Seite eine Entfernung von einem solchen die Folge sein (Fall 2) (Braasch und Carman, Ljunggren). Als einziges Symptom ist die Verlagerung mit Vorsicht zu beurteilen (Fall 6). Häufig ist die Verlagerung mit einer Verlängerung verbunden. Diese „ist die Folge des Anpassens der Nierenkelche an das allmähliche Wachstum des Nierentumors" (Ziegler). „Vorbedingung für die Erscheinung ist also eine gewisse Wachstumsfähigkeit des Nierenbeckens, weshalb sich diese Art der Veränderung fast ausschließlich bei jüngeren Individuen antreffen läßt" (Boshamer. Fall 8. 16. 32jährig, 3jährig). Das Kelchende ist dabei oft auffallend kolbig ausgezogen und erweitert (Fall 16). Die elongierten Kelche sind auffallend dünn und langgezogen (Fall 2, 8), so daß aus ihrer Konfiguration gelegentlich auf einen diffusen Nierentumor geschlossen werden kann (Fall 8) oder das Bild einer polyzystischen Nierendegeneration hervorgerufen wird (Fall 16). Der Kelch im Bereich des Tumors kann ausgezogen sein, während die benachbarten Kelche durch den Tumor verlagert sind, so daß man aus dem Pyelogramm auf die Lokalisation des Tumors schließen kann (Fall 2, Tumor der Nierenmitte).

Durch Kompression des angrenzenden Tumors kommt es zu diffusen Füllungsdefekten und rundlichen Impressionen durch kugelige Tumorknoten (Fall 2, 15). Ein diffuser Tumor kann neben der Elongation zu einer hochgradigen Dilatation der großen und kleinen Kelche führen (Fall 12, 13). Es können auch nur einzelne Kelche neben komprimierten Kelchen dilatiert sein (Fall 15).

Durch Hineinwachsen des Tumors in die Kelche kommt es zu Füllungsdefekten mit Verkürzung und Verstümmelung einzelner Kelche und unscharfen, unregelmäßigen Konturen (Fall 1).

2. Veränderungen des Nierenbeckens

„Der Tumor verursacht oft eine Deformierung des Nierenbeckens dadurch, daß er an einer oder mehreren Stellen in dasselbe hineinbuchtet" (Ljunggren). Mitunter kann der Tumor das Nierenbecken so hochgradig komprimieren, daß das Nierenbecken bei der retrograden Pyelographie überhaupt nicht dargestellt werden kann (Fall 7, 9, 10) oder daß sich nur ein kleiner Teil des Nierenbeckens füllt (Fall 4, 11). Dabei kann das Nierenbecken im Operationspräparat sogar erweitert sein (Fall 10), so daß aus einem vollständigen Füllungsdefekt nicht etwa auf einen Verschluß des Beckens durch einwuchernde Tumormassen geschlossen werden darf. Durch Hineinwuchern der Tumormassen in das Nierenbecken kann es ebenfalls zu einem totalen oder großen zentralen Füllungsdefekt kommen (Ljunggren, Fall 11).

Nierentumoren können Verlagerung des Nierenbeckens nach oben (Fall 1), nach unten (Fall 13), nach medial (Fall 11) oder lateral (Fall 8) zur Folge haben. Bei der Verlagerung nach unten zeigt der geschlängelte Ureter, daß es sich nicht um eine angeborene Senkniere handelt. Diese Lageverschiebungen dürfen nur dann für die Diagnose eines Nierentumors verwendet werden, wenn zugleich andere Veränderungen des Pyelogramms für einen renalen Tumor sprechen; sonst sind sie eher für einen extrarenalen retroperitonealen Tumor charakteristisch, besonders wenn die Verlagerung eine so hochgradige ist wie im Fall 13. Anders verhält es sich mit den Achsendrehungen des Nierenbeckens, die für sich allein im Sinne eines Nierentumors zu bewerten sind. Der Tumor kann durch seine Schwere eine Drehung des Beckens um seine ventrodorsale Achse verursachen. Die Kelche sind in derartigen Fällen schräg nach unten gerichtet (Fall 15), und das Nierenbecken hängt wie eine „geknickte Lilie" (Haslinger) oder eine verwelkende Blume (Fall 3).

3. Verlagerung und Kompression des Harnleiters

Häufig führt ein Nierentumor zu einer Verlagerung des Harnleiters medialwärts (Fall 1, 2, 10, 15). Diese Verlagerung, typisch für einen retroperitonealen Tumor, ist für sich allein diagnostisch eher gegen einen Nierentumor zu verwenden. Wird das Nierenbecken durch einen Tumor nach unten verlagert, kommt es zu einer Schlängelung des Harnleiters (Fall 7, 13) wie bei einer erworbenen Senkniere. Gelegentlich ist die Kompression des Harnleiters durch den Tumor auf dem Pyelogramm sichtbar (Fall 12).

4. Vergrößerung des Nierenschattens und der Parenchymbreite

Die Vergrößerung des Nierenschattens läßt sich schon auf der Leeraufnahme feststellen, doch läßt sich die topographische Zugehörigkeit zur Niere oft nur mit dem Pyelogramm erweisen (Fall 13). Eine Zunahme der Parenchymbreite, d. h. der Distanz zwischen der Kontur des Beckens und der äußeren Kontur des Nierenschattens von über 4 cm, ist ein äußerst häufiges Teilsymptom eines Nierentumors (Fall 1, 3, 5, 11, 15) und oft eine wichtige Stütze der röntgenologischen Diagnose bei nur geringen Veränderungen des eigentlichen Pyelogramms (Fall 3).

Wie aus der Zusammenstellung unserer Fälle hervorgeht, „handelt es sich bei den durch einen Tumor gesetzten Veränderungen des Pyelogramms fast stets um eine Kombination mehrerer solcher. Jede einzelne der aufgeführten Veränderungen ist für sich genommen kaum so charakteristisch, um darauf allein ein Urteil zu stützen. Auf das Zusammentreffen mehrerer Abweichungen legen wir aber besonderen Wert" (Ziegler).

Anhang: Einige besondere Fälle

1. Verkalkungen bei einem Karzinom der linken Niere

Ein 2—3 cm großer verkalkter Herd kann mit Hilfe des Pyelogramms in die Niere lokalisiert werden.

Fall 17. Karzinom der linken Niere. A. G., 1934. Rö.-Sig. 77217. 59jähr. Haushälterin. Seit 3 Monaten Schmerzen in der linken Nieren- und Hüftgegend. Hämaturie. Müdigkeit und Appetitlosigkeit. „An der linken Niere kann nichts Abnormes palpiert werden."

Pyelogramm: Links 2×3 cm großer verkalkter Herd im Nierenparenchym, im Bereich des unteren Nierenpols. Am lateralen und unteren Rande scharf begrenzter, nußschalenförmiger Schatten. Im Inneren des Kalkschattens teils wabige, teils streifige Struktur. Nierenbecken auf Höhe der 1. Zwischenlendenscheibe. Es zeigt sich in den oberen medialen Teilen eine rundliche Impression mit einem teilweisen Füllungsdefekt. Vom untersten Kelch hat sich nur der periphere Abschnitt gefüllt. Der untere laterale Kelch ist verstümmelt und zeigt unscharfe Konturen. An dieser Stelle liegt der verkalkte Herd. Die beiden oberen lateralen Kelche sind dünn und langgezogen und zeigen an ihrer Peripherie eine rundliche Impression. Ureter nicht dilatiert und mäßig geschlängelt. Nierenlänge 15 cm, Nierenbreite 9 cm. Am unteren Pol beträgt die Parenchymbreite 4—6 cm, am oberen Pol 2—3 cm (Abb. 11).

Operationspräparat: Das Präparat ist 14 cm lang und 8 cm breit. Die ganze untere Nierenhälfte ist von einem grobknotigen Tumor eingenommen. Einzig am oberen Pol normales Nierengewebe mit Rinde und Mark. Die Tumormassen sind nirgends in das Nierenbecken eingedrungen, komprimieren aber das Becken in seinem oberen Abschnitt. Der unterste Kelch ist stark in die Länge verzogen. Peripherwärts vom unteren lateralen Kelch ein von einer dicken Kapsel scharf umschriebener Tumorknoten (der dem verkalkten Herd entspricht).

Histologisch handelt es sich um ein polymorphes Karzinom, das zum Teil die Bilder eines verhornenden Pflasterzellkarzinoms gibt, zum Teil diejenigen eines Carcinoma solidum scirrhosum, zum Teil eines Adenokarzinoms.

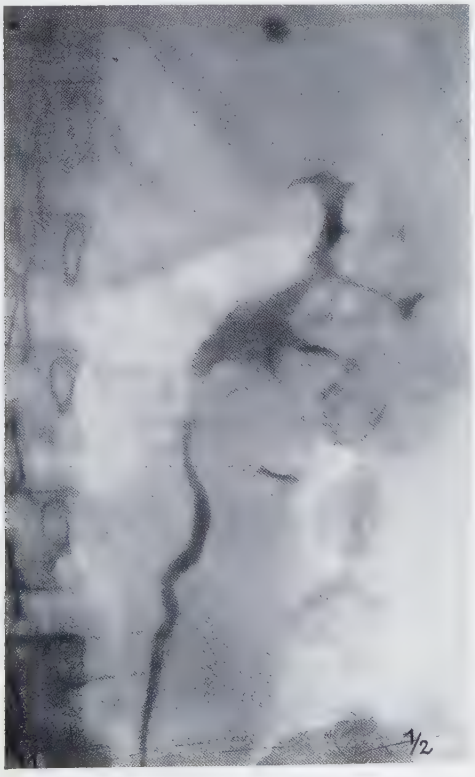

Abb. 11.

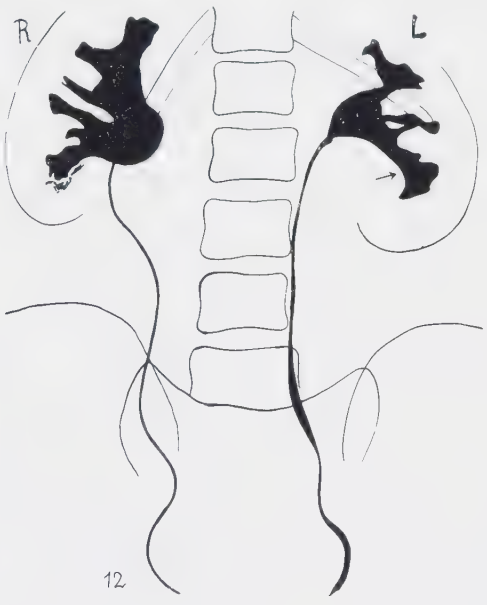

Abb. 12.

Abb. 11. Karzinom der linken Niere mit einem verkalkten Tumorknoten in der unteren Nierenhälfte. 59jähr. Frau.

Abb. 12. Hypernephrom der rechten Niere. Reflux am unteren Kelch. Zystenniere links. Bogenförmige Impression des unteren Kelches an der Medialseite (Pfeil). 68jähr. Mann.

Die Diagnose des Nierentumors wurde trotz des recht eindeutigen Pyelogramms nicht gestellt. Da Kalkschatten bei älteren Nierentuberkulosen recht häufig sind, wurde, gestützt auf die Verkalkung am unteren Nierenpol, die Diagnose Tuberkulose gestellt. Erst die Nephrektomie führte zur richtigen Diagnose. Die Verkalkungen von Hypernephromen sind im Schrifttum wiederholt beschrieben worden (Palugyay, Moro u. a.).

2. Hypernephrom bei Zystennieren

Fall 18. Hypernephrom rechts. Zystenniere links. H. W., 1934. Rö.-Sig. 77658. 68jähr. Kaufmann. Mehrmalige Hämaturie. Schmerzen im rechten Unterbauch und Flankengegend. Kein Tumor.

Pyelogramm: Rechts: Nierenbecken auf Höhe des 2. Lendenwirbels, kleineigroß. Mittlere und obere Kelche elongiert und dilatiert, Papillendellen abgeflacht. Reflux am unteren Kelch. Parenchymbreite im Durchschnitt 2 cm. Nierenbreite 8 cm, Nierenlänge 16,5 cm. Kein Rückfluß des Kontrastmittels in den Ureter. Links: Nierenbecken auf Höhe der 1. Lendenbandscheibe, mäßig erweitert. Geringe Dilatation des obersten und untersten Kelches. Die seitlichen Kelche sind nicht dilatiert. Der untere Kelch ist elongiert. Große bogenförmige Impression an der medialen Seite des unteren Kelches und des Nierenbeckens. Parenchymbreite an der Lateralseite der Niere 2—3 cm, am unteren Pol 4 cm, am oberen 3 cm. Nierenbreite 8 cm, Nierenlänge etwa 18 cm. Ureter o. B. (Abb. 12).

Das Operationspräparat der rechten Niere ergab einen faustgroßen Tumor auf der medialen Seite der Nierenmitte und am oberen Pol mit Durchbruch ins Nierenbecken und direktem Durchbruch nach außen. Histologisch: Hypernephroides Karzinom.

Bei der Sektion fand sich eine linksseitige Zystenniere mit einer im Durchmesser 5 cm großen Zyste am medialen unteren Nierenpol.

Die Diagnose des rechtsseitigen Hypernephroms wurde klinisch gestellt, während die röntgenologische Diagnose auf beidseitige Zystenniere lautete. Da die kongenitalen Zystennieren auf dem Pyelogramm dieselben Veränderungen wie die malignen Nierentumoren verursachen, läßt sich in einem Fall wie dem oben beschriebenen die Diagnose des malignen Nierentumors nicht stellen. Hier versagt die Pyelographie und kann gelegentlich sogar zu einer Fehldiagnose führen.

3. Carcinoma adenomatosum der Niere mit Hydronephrose

Fall 19. J. K., 1935. Rö.-Sig. 82696. 60jähr. pensionierter Stationsvorstand. Hämaturie aus voller Gesundheit vor 6 Monaten. Wiederholte Hämaturien in der Folge. Kachexie. Tumor in der linken Nierengegend.

Pyelographie: Nierenbecken auf Höhe des 2. Lendenwirbels, im Ureterhals abgeknickt. Das ampulläre Becken ist hochgradig verunstaltet und erweitert. Die Kelche zeigen rundliche Erweiterungen. Gegen die Wirbelsäule zu sieht man einen unscharfen, schleierhaften Schatten. Ureter nicht erweitert. Nierenlänge 14 cm, Nierenbreite 7 cm. Parenchymbreite des unteren Pols 5 cm, die des oberen Pols 3 cm. Das Nierenbecken ist röntgenologisch im Sinne einer Hydronephrose verändert. Die Abknickung im Ureterhals und die vergrößerte Parenchymbreite des unteren Nierenpols sprechen für einen Nierentumor.

Operationspräparat: Masse: $16 \times 11 \times 7$ cm. Auf Schnitt nur spärliche Reste normal gebauten Parenchyms. Die Rinde mißt 4—6 mm. Der untere Pol der Niere wird von einem faustgroßen Tumor eingenommen, der knotigen Aufbau zeigt. Knoten teils graurot granuliert, teils gewebeweiß, etwas transparent. Überall sprenkelhafte Durchsetzung mit Blut. Nierenbecken erheblich erweitert. Histologische Diagnose: Carcinoma adenomatosum.

Es handelt sich also um einen klinisch diagnostizierten Nierentumor, bei dem im Pyelogramm die für eine Hydronephrose typischen Veränderungen sichtbar waren. Aus dem Pyelogramm allein konnte man in diesem Fall die Diagnose eines Nierentumors nicht mit Sicherheit stellen. Im Zusammenhang mit der klinischen Untersuchung wurde die richtige Diagnose gestellt. Die Operation ergab ein Karzinom des unteren Nierenpols mit Erweiterung und Entzündung des Nierenbeckens.

4. Hypernephrommetastase als einziges Symptom eines Nierentumors

Fall 20. R. L., 1935. Rö.-Sig. 59804. 62jähr. Weibel. Vor 11 Monaten erlitt der Patient angeblich durch einen Unfall einen „Beckenriß" (?). Seither dauernd Schmerzen in der rechten Inguinalgegend. Nie Hämaturie. In der rechten Leistengegend eine etwas unregelmäßig derbe Geschwulst, tiefsitzend, ohne Verschieblichkeit auf

der Unterlage, etwas druckempfindlich, palpatorisch unscharf begrenzt! Röntgenologisch ist der rechte obere Schambeinast bis auf einen schmalen Symphysenrand vollständig zerstört. Der vordere Teil der rechten Hüftpfanne ist ebenfalls zerstört. Im Abdomen kann kein Tumor getastet werden (der Patient ist sehr adipös).

Die Röntgendiagnose lautet: kleinfaustgroßer Tumor im Bereich der zerstörten Knochen, wahrscheinlich Sarkom (Abb. 13).

Die histologische Untersuchung der Probeexzision ergibt ein Hypernephrom. Es wird nun beiderseitige Pyelographie ausgeführt.

Pyelogramm: Links: normales Nierenbecken. Rechts: Nierenbecken auf Höhe des 2. Lendenwirbels. Es ist mangelhaft gefüllt. Geringe Kontrastfüllung der oberen Kelche. Keine Kontrastfüllung der unteren Kelche. Ureter nicht dilatiert. Die obere Hälfte der Niere ist normal konfiguriert: sie ist 6 cm breit. Parenchymbreite 2 cm. Die untere Hälfte der Niere wird von einem faustgroßen Tumor eingenommen. Der Tumor reicht bis in die Höhe der Darmbeinschaufel. Er ist 9 cm breit und 8,5 cm hoch. Diagnose: Faustgroßes Hypernephrom im unteren Pol der rechten Niere. Der Tumor wuchert in das Nierenbecken ein. Eine Operation wurde nicht ausgeführt.

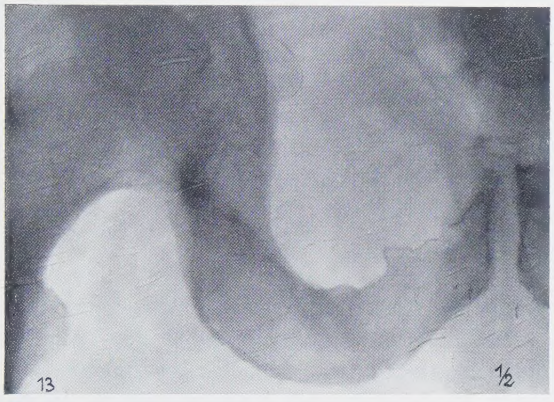

Abb. 13. Hypernephrommetastase des rechten Schambeinastes. 62jähr. Mann.

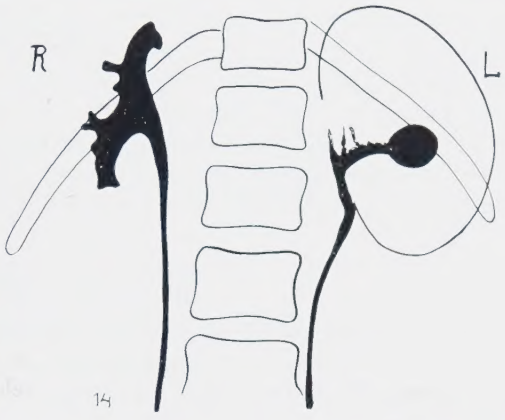

Abb. 14. Malignes Papillom des linken Nierenbeckens. 56jähr. Frau.

5. Malignes Papillom des linken Nierenbeckens, ins Parenchym wachsend mit sekundärer Druckschrumpfniere

Fall 21. H. W., 1926. Rö.-Sig. 14922. 56jähr. Bureauangestellte. Das Leiden begann vor 8 Jahren mit Müdigkeit und Appetitlosigkeit. Sie mußte alle 8 Jahre hindurch vermehrt Wasser lösen, auch war der Urin öfters trübe. Seit einem Jahr ist der Urin von Zeit zu Zeit etwas blutig. Seit 6 Wochen Schmerzen im ganzen Leib (Bauch, Hand, Beine usw.).

Pyelogramm: Rechts: Nierenbecken in Höhe des 1. Lendenwirbels. Es ist normal. Die Oberfläche der rechten Niere ist glatt. Das Parenchym ist normal breit. Nierenbreite 5,5 cm, Nierenlänge etwa 13 cm. Links: Nierenbecken auf Höhe der 1. Lendenbandscheibe. Es zeigt einen ausgedehnten Füllungsdefekt. Die kranialen großen Kelche sind hochgradig verkürzt und verstümmelt und zeigen unregelmäßige Bildungen. Die kleinen Kelche sind nicht zu sehen. Gefüllt ist ein kugelig ausgeweiteter Nierenkelch in den mittleren Partien der Niere. Konturen der Niere unregelmäßig, Nierenoberfläche höckerig (Abb. 14).

Unter der Wahrscheinlichkeitsdiagnose Pyonephrose wird die Nephrektomie ausgeführt.

Operationspräparat: Die Niere 8×5×3 cm messend, zeigt äußerlich keine Abnormitäten. Oberfläche glatt, Kapsel leicht abziehbar. Narben finden sich nirgends. Einzig das Becken ist ziemlich verdickt und teigig zu palpieren. Ein Teil des Nierenbeckens zeigt sehr starke napfförmige Ausbuchtungen, wobei das Beckenepithel ziemlich intakt erscheint. Auf der anderen Seite ist ein großer Teil des Nierenmarks vom Umfang eines Fünffrankenstückes käsig eingeschmolzen. Der Käseherd ist gegen das normale Nierenbecken sehr scharf begrenzt.

Die makroskopische Wahrscheinlichkeitsdiagnose des Präparates lautet auf Pyonephrose oder Pyelonephritis. Erst die histologische Untersuchung führte zur Diagnose Papillom des Nierenbeckens, ins Parenchym wachsend, mit sekundärer Druckschrumpfniere.

Die Patientin starb 3 Jahre später auswärts. Die Sektion ergab ausgedehnte Rückenmarksmetastasen.

IV. Gutartige Nierentumoren

„Gutartige Neubildungen der Nieren gehören, wenn sie eine solche Größe erreichen, daß ihren Trägern dadurch Beschwerden erwachsen, zu den seltenen Vorkommnissen. Fibrome, die zwar als kleine weiße Knötchen in der Rinden- oder Marksubstanz der Niere wiederholt angetroffen werden, erreichen nur ganz ausnahmsweise eine solche Größe, daß ihre operative Entfernung nötig wird. Dabei handelt es sich vielfach um Mischgeschwülste. Die Diagnose: gutartiger Nierentumor ist wohl überhaupt kaum zu stellen, denn sie sind, wie gesagt, so selten, daß jeder Untersucher mit Recht der Annahme eines soviel häufigeren Hypernephrom zusteuern wird" (Paul Deutike).

„Angiome der Nierenpapillen sowie Varizen geben sich röntgenologisch nicht zu erkennen. Gleicherweise wird man gewöhnlich die gutartigen Tumoren der Nieren, wie Myome, Fibrome und Lipome, nicht diagnostisch erfassen können, falls sie nicht eine ungewohnte Größe erreichen, wodurch die Veränderungen denen der abgekapselten Nierentumoren gleichen würden" (Boshamer).

Einen solchen Fall eines Fibroms beschreibt Kretschmer. Er stellte die Fälle der Nierenfibrome aus dem Schrifttum zusammen, im ganzen 11: „In 2 cases renal fibromata were incorrectly diagnosed as ovarian cysts, in 7 cases the diagnosis was renal neoplasm, and in 2 cases the neoplasm of the kidney was not diagnosed."

In der Chirurgischen Klinik der Universität Zürich kam in den Jahren 1923—1935 (Fall 21) ein einziger, anscheinend gutartiger Tumor zur Operation. Die Patientin starb 3 Jahre später an Metastasen der Wirbelsäule, so daß auch dieser Tumor zu den bösartigen eingereiht werden muß.

Zusammenfassung

An Hand des Schrifttums und von 21 Fällen werden die Pyelogrammveränderungen bei Nierentumoren studiert. Die durch maligne Tumoren verursachten Veränderungen des Pyelogramms sind häufig so charakteristisch, daß sie die Diagnose eines Nierentumors aus dem Röntgenbild gestatten. Dabei lassen sich oft über Lokalisation, Größe und Ausdehnung des Tumors nähere Angaben machen. Die Pyelogrammveränderungen bei Nierentumoren sind so vielseitig, daß sie sich nicht in ein kurzes Schema einreihen lassen.

Benigne Nierentumoren, die zu klinischen Erscheinungen führen, sind äußerst selten. Ihre Diagnose kann weder klinisch noch aus dem Pyelogramm mit Sicherheit gestellt werden.

Zum Schluß danke ich Herrn Prof. Dr. H. R. Schinz für die Anregung zu dieser Arbeit und für die gütige Überlassung des Materials, Herrn Dr. E. Friedl für die wertvollen Ratschläge und die Unterstützung, Herrn Prof. Dr. P. Clairmont für die mir zur Verfügung gestellten Krankengeschichten.

Schrifttum

Braasch und Carman, The Pyelographic and roentgenologic diagnosis of renal tumours, Collected Papers of the Mayo Clinic **2** (1924). — Boshamer, Das Pyelogramm bei Nierentumoren, Arch. klin. Chir. **175** S. 238 (1933). — Deutike, Nierentumoren, Dtsch. Z. Chir. **231** S. 767 (1931). — Kretschmer, Fibroblastoma of the Kidney, Surg. etc. **54** S. 524 (1932). — Ljunggren, Studien über Klinik und Prognose der Grawitzschen Nierentumoren, Acta chir. scand. (Stockh.) **66**, Suppl. 16 (1930). — Moro, Verknöcherter Grawitztumor, Dtsch. Z. Chir. **240** S. 642 (1933). — Palugyay, Zur Röntgensymptomatologie des Hypernephroms, Z. urol. Chir. **39** S. 186 (1934). — Schinz, Baensch, Friedl, Lehrb. der Röntgendiagnostik (3) S. 1489 (1932).

Curriculum vitae

Geboren am 28. März 1909 in Visp, gebürtig von Visp (Wallis). Gymnasium in Brig und St. Moritz (Wallis). Eidgenössische Matura in St. Moritz (Wallis) 1929. Naturwissenschaften und erstes Propaedeutikum in Freiburg 1930. Anatomie und Physiologie in Zürich. Zweites Propaedeutikum in Zürich Frühling 1932. Klinik in Zürich, Wien und Paris. Staatsexamen in Zürich 1935.

Visp, den 10. Juni 1936

A. Burgener

Druck: Bibliographisches Institut AG. in Leipzig